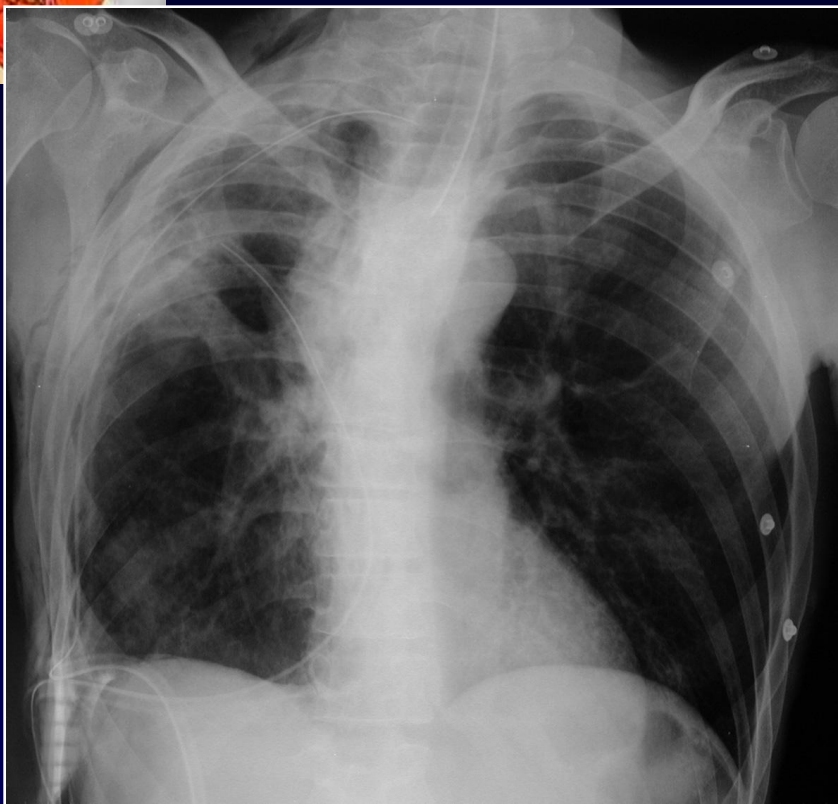
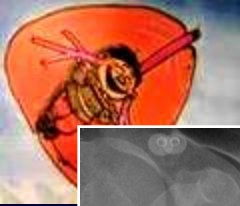


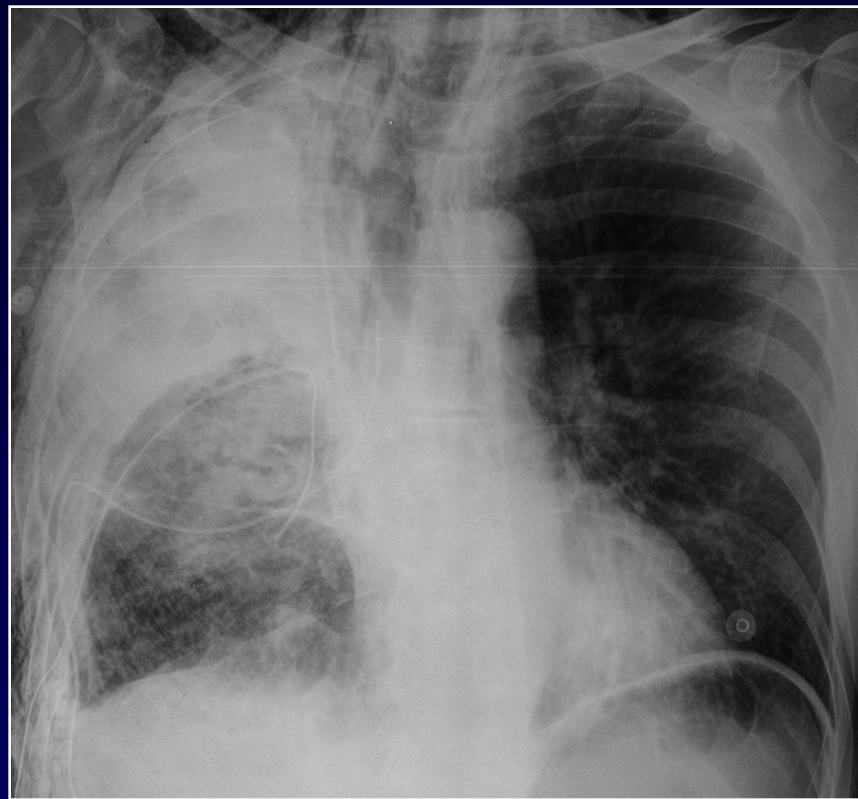**A KHALIL**

**Homme de 58 ans**

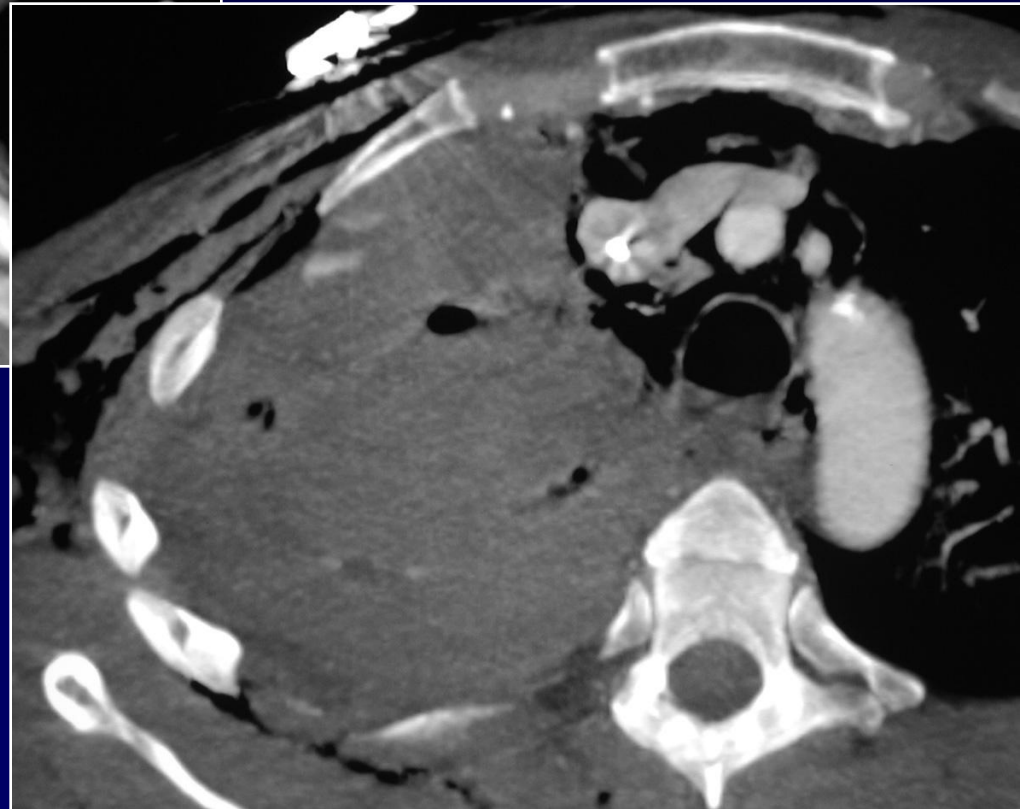
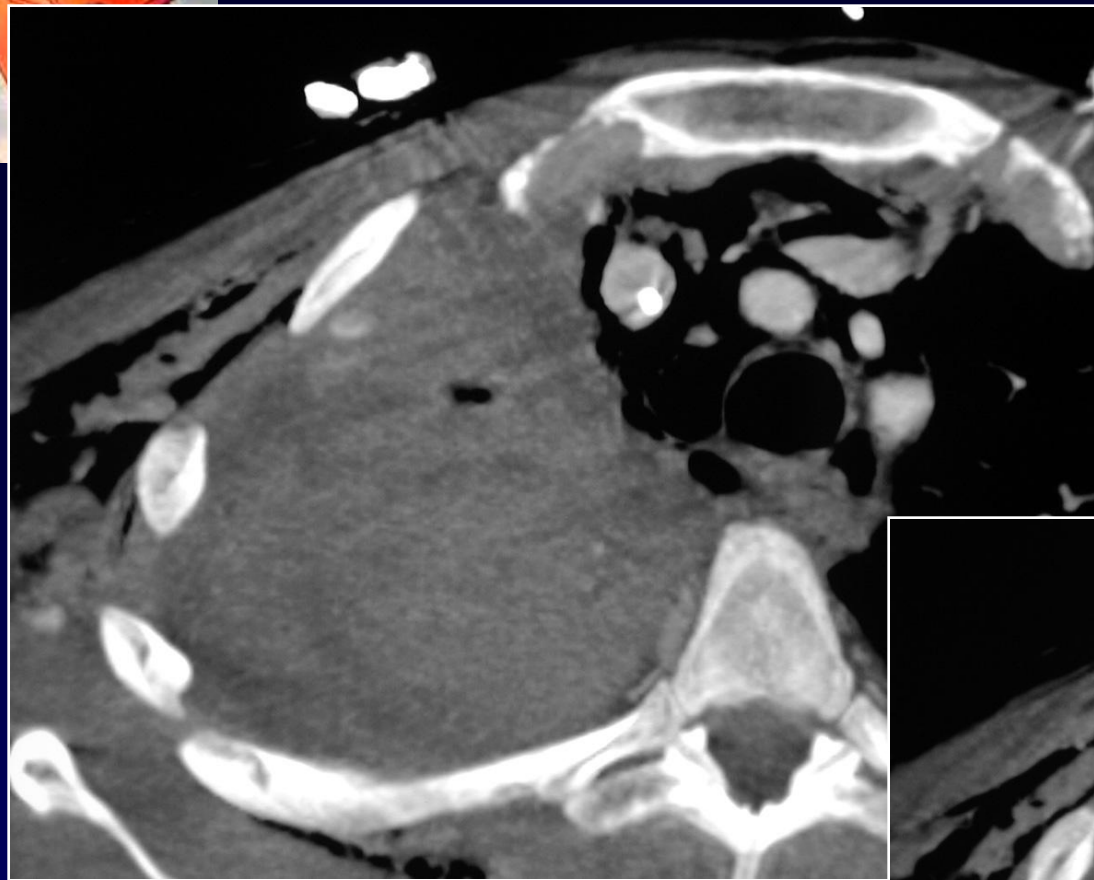**Antécédent de lobectomie avec pleurectomie supérieure droite pour aspergillome sur DDB post tuberculeuses**



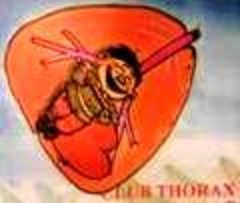**Radiographie post-opératoire  
avec drains pleuraux**



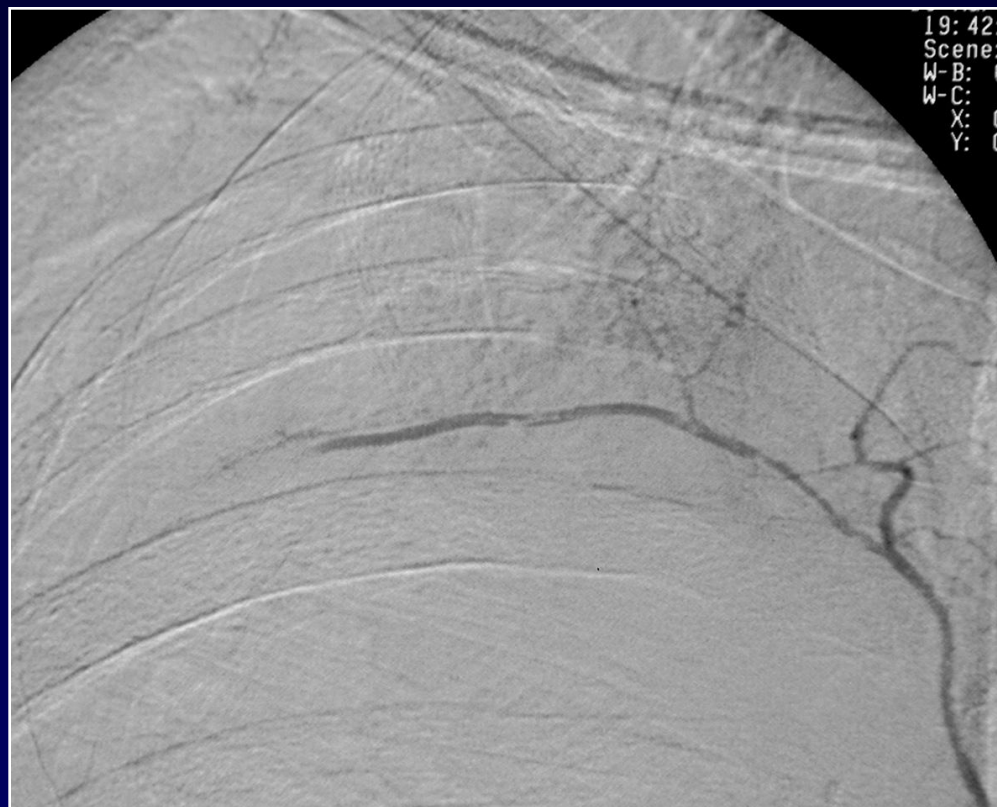**Apparition 24 heures plus tard d'un  
saignement par les drains pleuraux**



**TDM avec injection de produit de contraste**

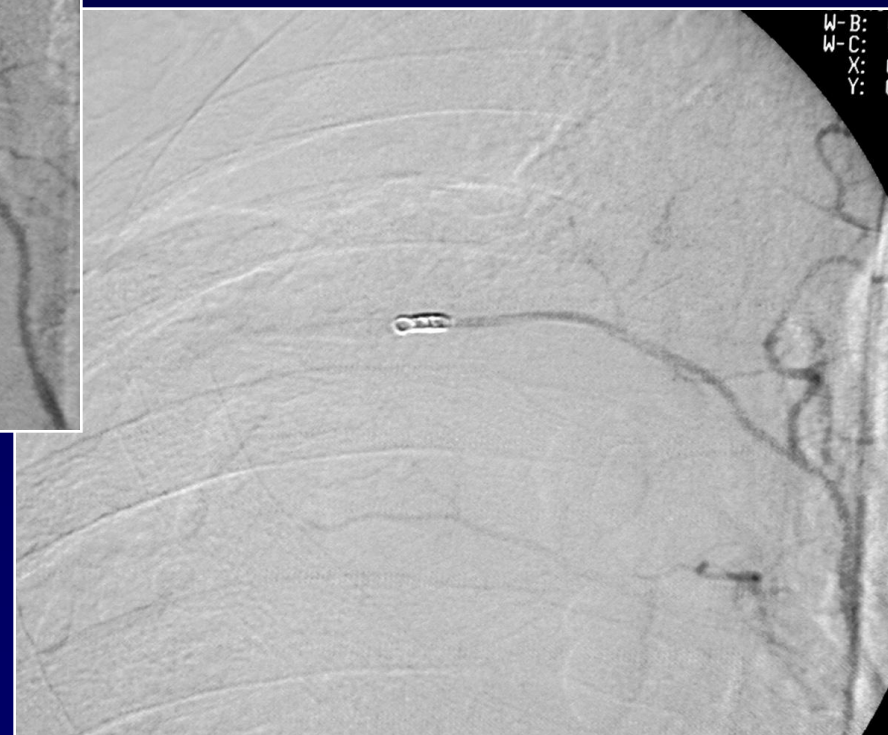

# La TDM montre un saignement actif supérieur droit: artériographie

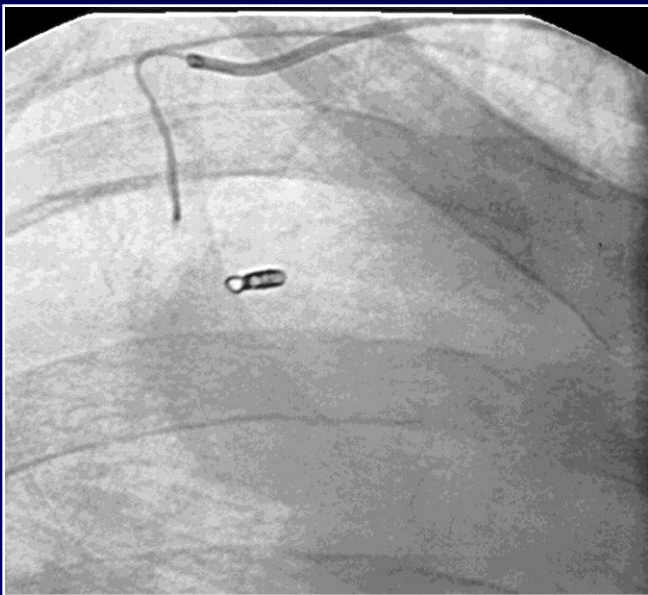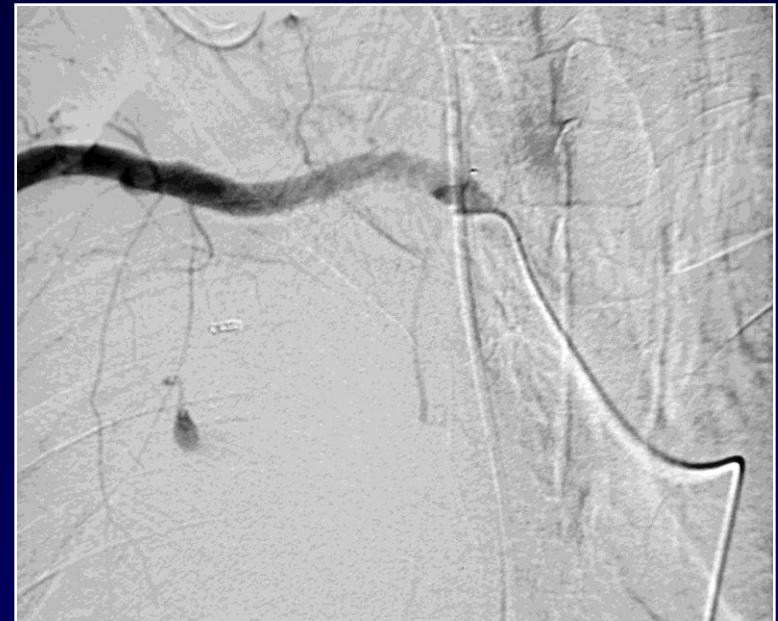

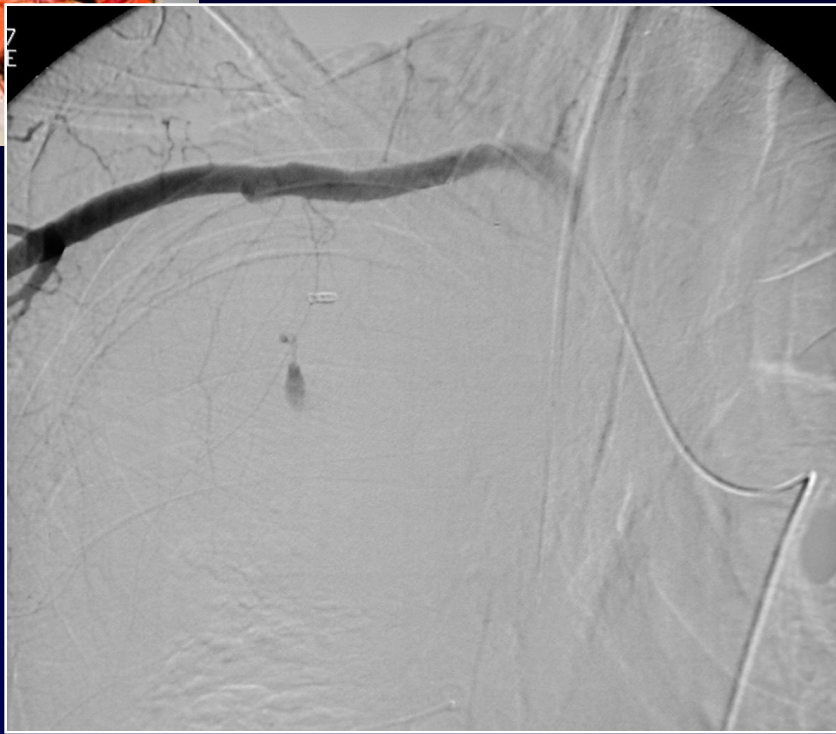
**Stop sur une artère  
intercostale...**

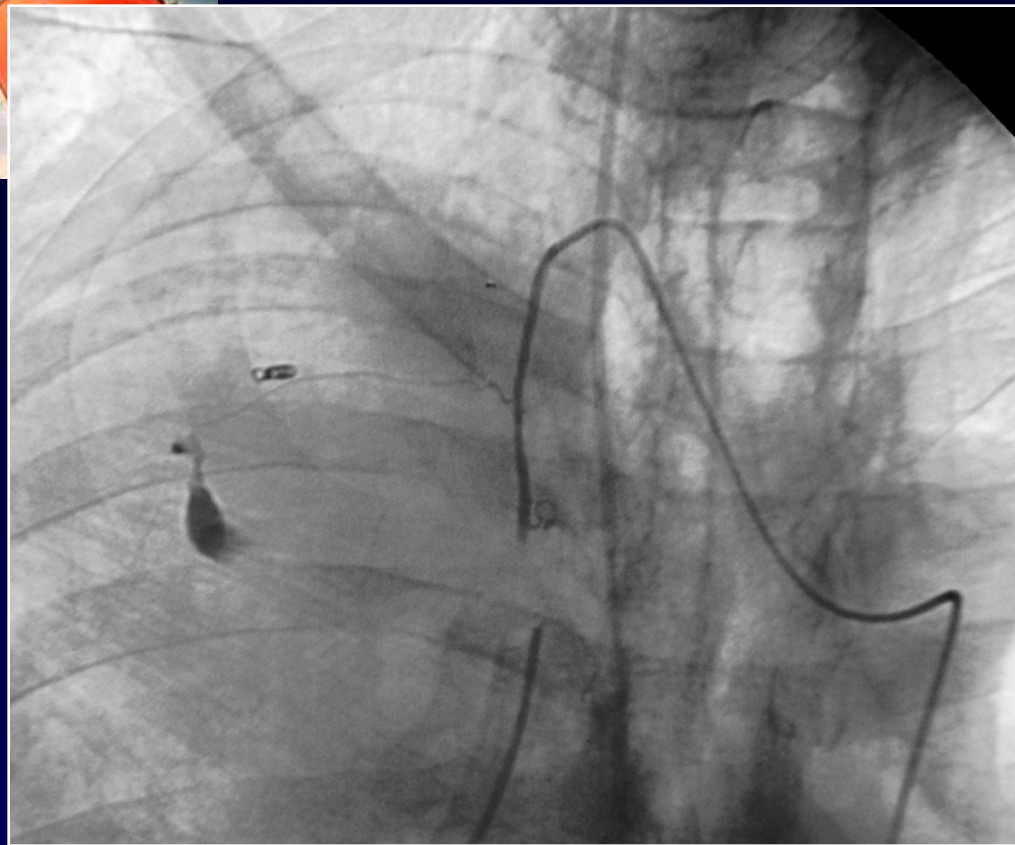
**... vaso-occlusion**



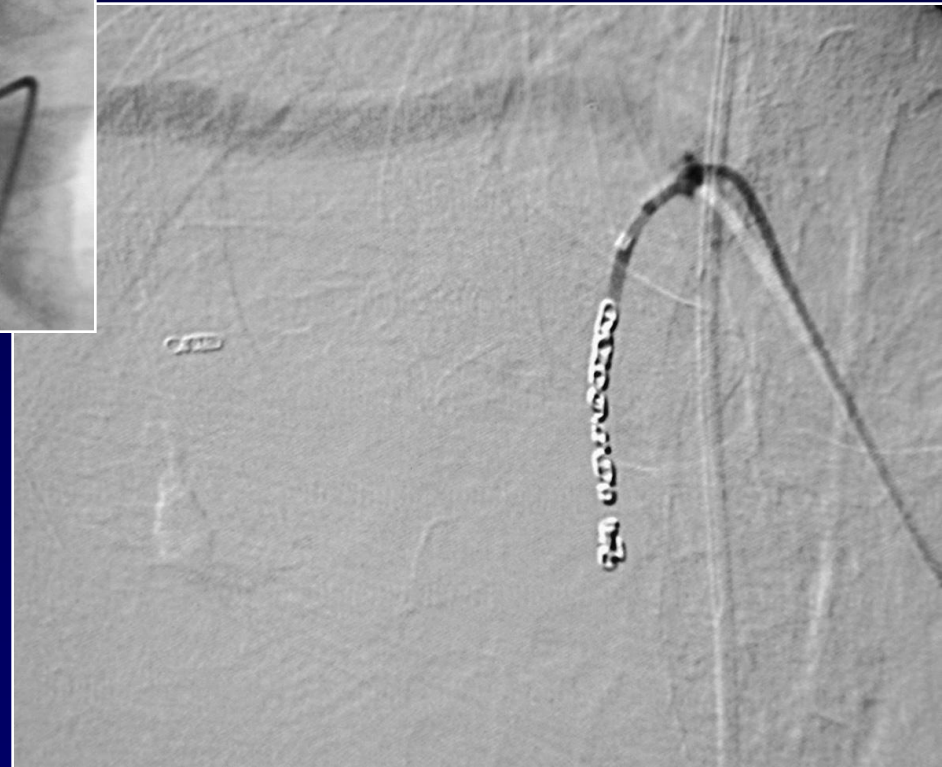**Persistance d'un saignement à partir d'une branche de l'artère sous clavière...**



**... embolisation**



**Persistance d'un autre saignement à partir d'une branche de l'artère mammaire interne...**



**... nouvelle vaso-occlusion**



**Contrôle  
radiographique post-  
embolisation**

